

Implantate aus Zirkonoxid haben die Phase der präklinischen Studien erfolgreich bestanden und finden zunehmend Einsatz im klinischen Alltag.^{2,8,11} Neben der besseren Ästhetik im Vergleich zu Titanimplantaten zeigen sie weitere Vorteile wie deutlich geringere Oberflächenkorrosion und damit geringere Gewebelastung durch Partikel, eine geringere Auslösung immunologischer Reaktionen und eine stabilere Weichgewebeanlagerung an die Implantatoberfläche.¹³ Im Folgenden soll der Einsatz des ZERAMEX® XT-Implantats bei der Versorgung einer Einzelzahn-lücke in der Unterkiefer-Molarenregion dargestellt werden.

Dr. Jacobi-Gresser
[Infos zur Autorin]



Literatur



Versorgung einer Einzelzahn-lücke im Molarenbereich

Dr. Elisabeth Jacobi-Gresser

Die Fünf-Jahres-Erfolgsrate wird für einteilige ATZ-Implantate mit 94,3 Prozent angegeben.⁷ Zweiteilige Keramikimplantate setzen sich seit ihrer Markteinführung vor nahezu zehn Jahren zunehmend durch, da diese den Einsatzbereich erweitern und äußere Stabilisierungsmaßnahmen in der Einheilphase entfallen. Sie haben damit

die gleichen Einheilbedingungen wie zweiteilige Titanimplantate. Vor allem die innovative Entwicklung von zweiteiligen reversibel verschraubbaren Systemen wird den zunehmenden Einsatz von Keramikimplantaten fördern.

Die Weiterentwicklung des Implantats ZERAMEX® T (Dentalpoint, Schweiz) zum verschraubbaren ZERAMEX® XT-

Implantat mit dem identischen wurzelförmigen Design und der bewährten mikrostrukturierten, hydrophilen Oberfläche ermöglicht eine flexible und reversibel zu gestaltende prothetische Aufbaukonstruktion und damit eine hohe prothetische Flexibilität. Während das Abutment beim T-Implantat verklebt werden muss, wird es beim

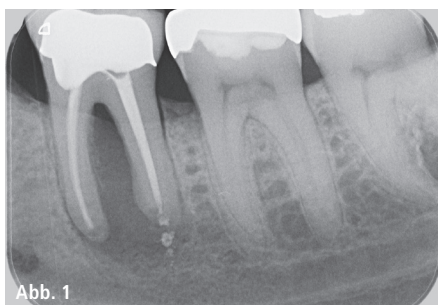


Abb. 1

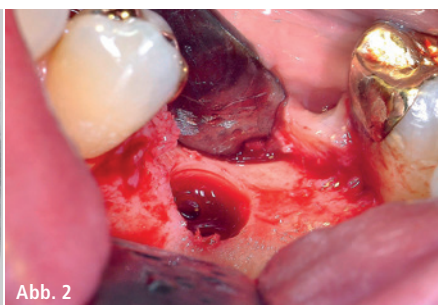


Abb. 2

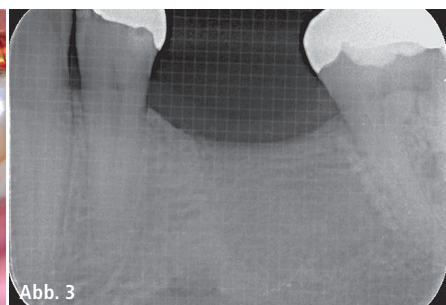


Abb. 3

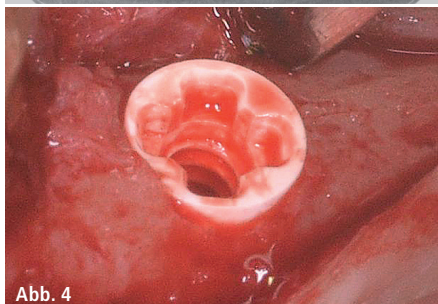


Abb. 4

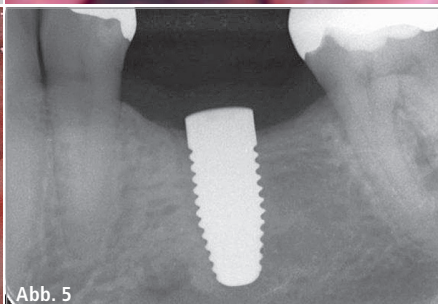


Abb. 5

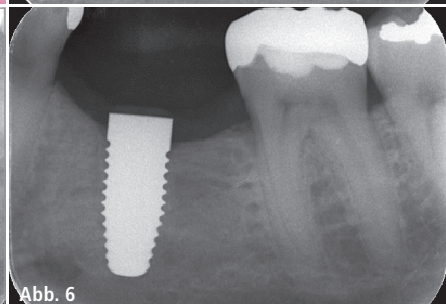


Abb. 6

Abb. 1: Interradikuläre und apikale Osteolyse des endodontisch behandelten Zahns 36. – **Abb. 2:** Darstellung der Implantatkrone. – **Abb. 3:** Knöchernerne Konsolidierung der Extraktionsalveole 36. – **Abb. 4:** Insetiertes Implantat. – **Abb. 5:** Kontrolle nach Implantatinsertion. – **Abb. 6:** Kontrolle der Osseointegration vor Implantatöffnung.

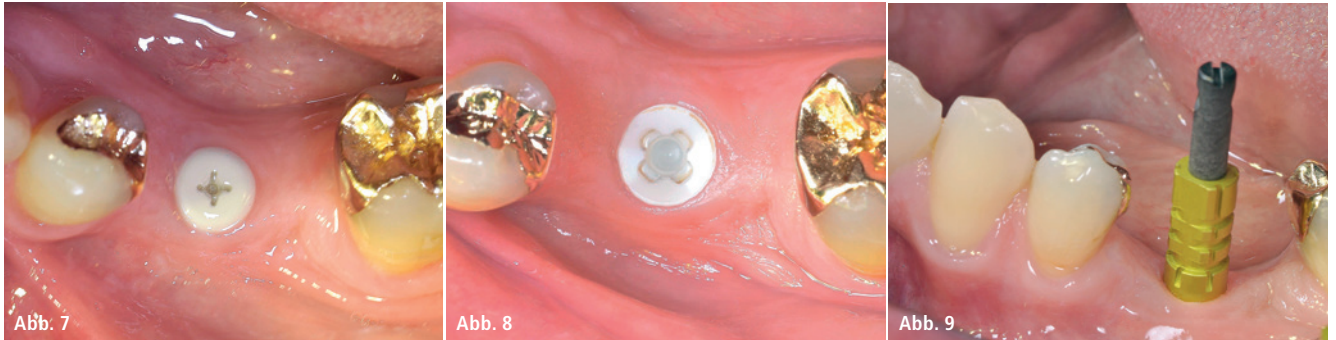

Abb. 7: Implantataufsicht nach Eröffnung und Abheilung der periimplantären Mukosa. – **Abb. 8:** Implantataufsicht vor Abformung. – **Abb. 9:** Abformpfosten in situ.

XT-Implantat über eine hoch belastbare karbonfaserverstärkte PEEK-Schraube (VICARBO®) befestigt. Die XT-Implantatserie wurde im Sommer 2017 zunächst für erfahrene Anwender für den klinischen Einsatz zur Verfügung gestellt. Seit Anfang dieses Jahres ist dieses Implantat in den Durchmessern 5,5 und 4,2 mm und in den Längen 8, 10 und 12 mm erhältlich.

Kasuistik

Ein 55-jähriger Patient benötigte den Ersatz des vor Jahren endodontisch behandelten Zahns 36, nachdem dieser periradikuläre Osteolysen durch einen Wurzellängsriss entwickelt hatte und entfernt werden musste. Die knöcherne Regeneration verlief verzögert. Nach Feststellung eines Vitamin-D3-Mangels und einer daraufhin begonnenen ange-

messenen Substitution stabilisierte sich die Knochenheilung. Die vorhandene Alveolarfortsatzbreite erwies sich klinisch als ausreichend für ein Implantat mit 5,5 mm Durchmesser. Die Implantatlänge von 10 mm wurde mittels eines Zahnfilms mit Rasterfolie festgelegt.

Chirurgische Phase

Anfang Dezember 2017 wurde die Insertion mithilfe einer Bohrschablone dreidimensional ausgerichtet durchgeführt. Hierbei wurde das vom Hersteller empfohlene Bohrprotokoll eingehalten. Beim Gewindeschnitt ist auf eine exakte Präparation zu achten, damit das Implantat mit einem empfohlenen Drehmoment von 20 bis 30 Ncm primärstabil verankert und die gewünschte vertikale Versenkung erreicht wird. In der Regel wird eine Insertion

von Hand mit maximal 15/min durchgeführt, wobei das Implantat auf 0,6 bis 1,6 mm suprakrestal versenkt wird. Das Drehmoment wird aufgrund des konischen Implantatdesigns erst bei den letzten zwei Umdrehungen aufgebaut. Eine Versenkung auf nahezu Knocheniveau ist im ästhetischen Bereich anzustreben, um die spätere Aufbaustruktur gingival gedeckt zu platzieren. Für die bevorzugte geschlossene Einheilung wird der Mukoperiostlappen über dem Implantat speicheldicht vernäht. Die Implantatpositionierung wurde postoperativ röntgenologisch überprüft. Die Einheilung des inserierten Implantats verlief komplikationslos. Nach fünf Monaten erfolgten die Freilegung des osseointegrierten Implantats und das Einbringen eines Gingivaformers zur Abheilung der periimplantären Mukosa.

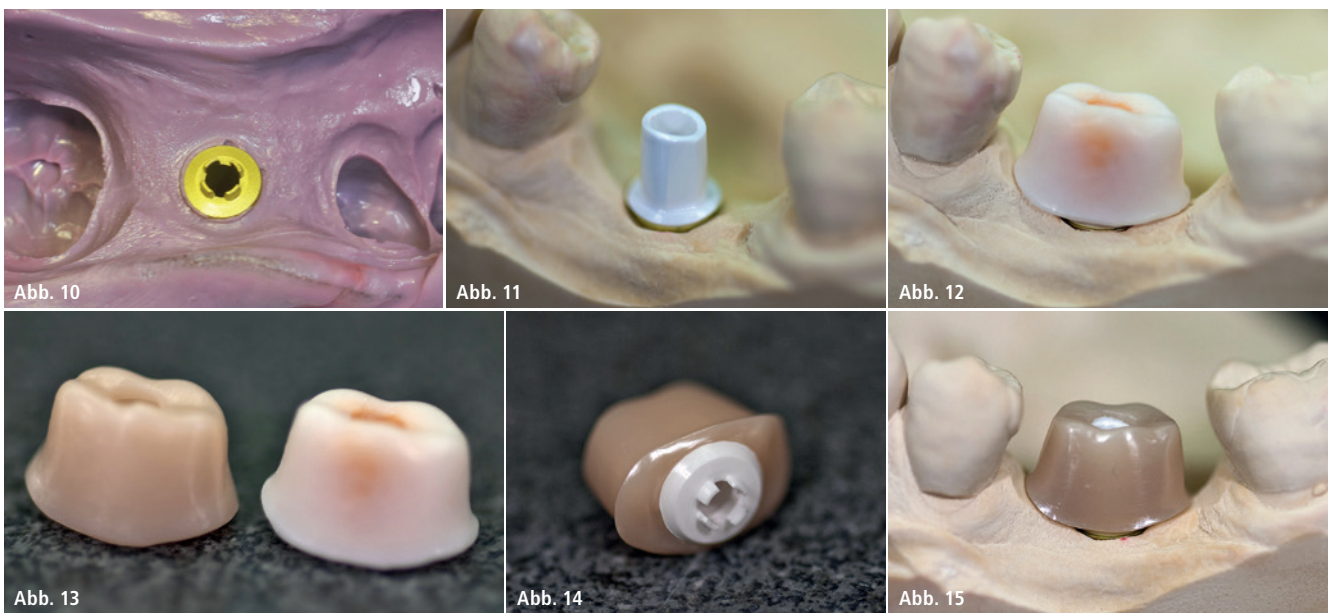


Abb. 10: Teilansicht der Abformung. – **Abb. 11:** Gipsmodell mit XT-Abutment. – **Abb. 12:** Modellation der individuellen Mesostruktur auf XT-Abutment. – **Abb. 13:** Wachsmodellation rechts und gefrästes Zirkonabutment links dargestellt. – **Abb. 14:** Individuelles Zirkonabutment auf XT-Abutment adhäsiv verklebt. – **Abb. 15:** Modell-situation mit individuellem Abutment.



Abb. 16

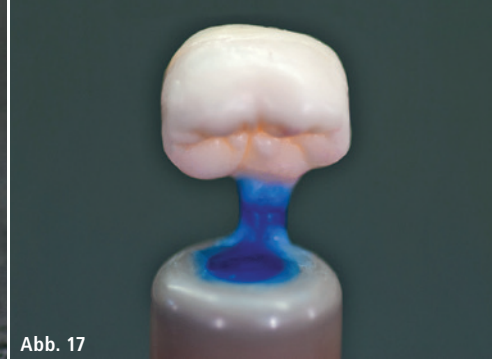

Abb. 17

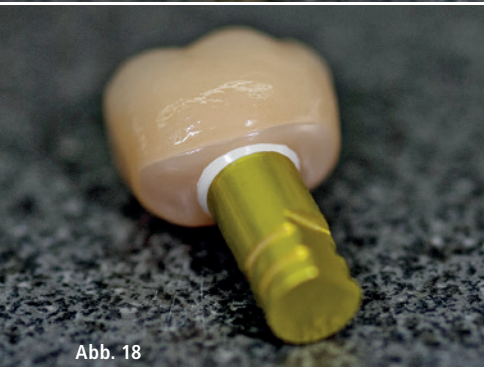

Abb. 18

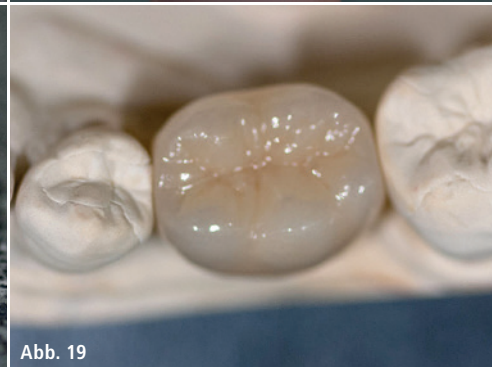

Abb. 19

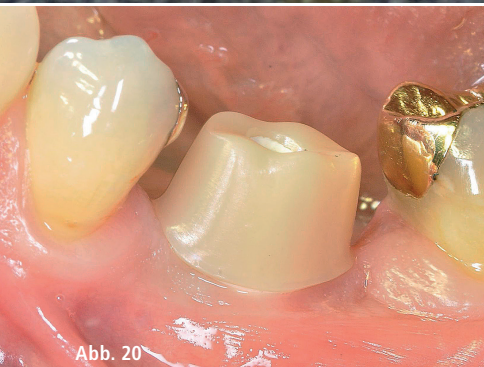

Abb. 20

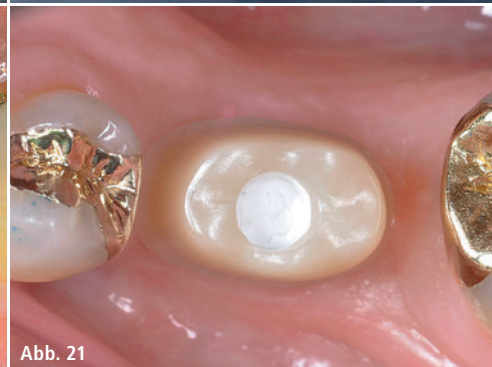

Abb. 21

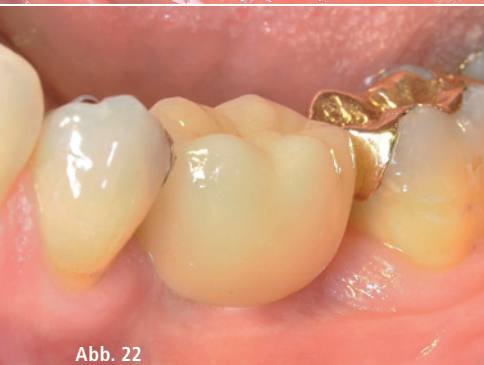

Abb. 22

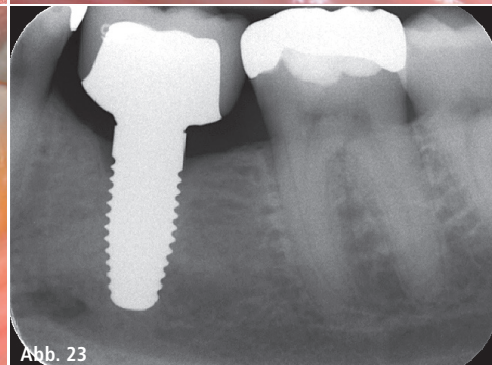


Abb. 23

Abb. 16: Distanzlack aufgebracht zur Vorbereitung der Kronenmodellation. – **Abb. 17:** Wachsmodellation der Krone auf Mesostruktur im Laboranalog (Replika). – **Abb. 18:** Krone auf Mesostruktur im Laboranalog (Replika). – **Abb. 19:** Finalisierte Krone (Okklusalanzeige) auf dem Gipsmodell. – **Abb. 20:** Individuelles Abutment (Mesostruktur) in situ. – **Abb. 21:** Ansicht von okkusal mit Teflonband im Schraubenzugangskanal. – **Abb. 22:** Kronenansicht von vestibulär nach Eingliederung. – **Abb. 23:** Kontrolle nach Eingliederung der Prothetik.

Prothetische Phase

Nach einer Woche wurde mit offener Löffeltechnik abgeformt, sodass die Laborprozesskette starten konnte. Es erfolgte die Modellherstellung mit dem Laboranalog (Replika) zur Platzierung des Abutments. Dieses wurde okkusal gekürzt und die zirkuläre Stufe leicht abgeschrägt (ZTM Michael Stemmler, Labor Zahninform, Mainz). Es folgte die Modellation für ein individuelles

Zirkonabutment auf dem konfektionierten Abutment aufgrund der Breiten-dimension der Molarenlücke mit dem Ziel, eine gleichmäßig starke Wandung für die zu fertigende Keramikkrone zu generieren. Das gefräste individuelle Zirkonabutment (Zirkon-CAD-Rohling, Metoxid) wurde im Labor auf dem Abutment verklebt (Multilink, Ivoclar). Das verklebte Zirkonabutment wurde auf das Modell reponiert und mit der herstellerseits empfohlenen Laborschraube

verschraubt. Das Anzugsmoment für die Laborschraube (grün) sollte nur 5Ncm betragen. Nach dem Aufbringen von Distanzlack wurde die Modellation für eine e.max-Krone erstellt und für das Pressen angestiftet.

Die Abutmenteingliederung im Mund erfolgt über Verschraubung mittels der hochstabilen VICARBO®-Schraube, welche die Konstruktion sicher auf dem Implantat verankert.²¹ Hierbei gilt es, das empfohlene Anzugsmoment für die Verschraubung von 25Ncm einzuhalten. Die karbonverstärkte PEEK-Schraube verankert das Abutment im Implantat dergestalt, dass sie nur Zug- aber keine Druckspannung aufbaut. Nun wird der Schraubenkanal mittels Teflonband und abdeckender Kompositfüllung dicht verschlossen.³ Die e.max-Krone wird an den vorgesehenen Klebeflächen geätzt und silanisiert (Ceramic Primer, Kuraray) und anschließend verklebt (Panavia V5, Kuraray). Wenn gewünscht, ermöglicht ein vorbereiteter okklusaler Zugangskanal zur Schraube die Lösung der gesamten Konstruktion zur Entfernung von Kleberresten. Bei entsprechender supragingivaler Randgestaltung ist eine problemlose Entfernung von Kleberresten auch ohne vorgegebene Lösungsmöglichkeit der Krone gegeben.

Der Einzelzahnersatz, aber auch der Brückenersatz auf zwei Implantaten, stellt eine mit der Titanimplantatversorgung vergleichbar erfolgreiche Therapiemethode dar.^{4–6,12} Der Einsatz von Zirkonoxidimplantaten hat in Bezug auf gingivalen Gewebeerhalt durch Minimierung von Biofilmadhäsion, die bessere Materialstabilität auch in Bezug auf Oberflächenkorrosion, die geringere Immunogenität des Zirkonoxids und damit bessere immunologische Verträglichkeit und nicht zuletzt aufgrund der naturweißen Farbe vor allem im sichtbaren Bereich wesentliche Vorteile gegenüber Implantaten aus Titan.^{1,9,10,14,16–22}

Kontakt

Dr. Elisabeth Jacobi-Gresser

c/o GP Dres. Igiel, Knierim und Kollegen

Heidesheimer Straße 20

55124 Mainz

Tel.: 06131 43388

www.jacobi-gresser.de