Dr. med. dent. Arnd Lohmann, M.Sc.

Vollkeramische Implantate

Heute schon eine vollwertige Alternative?

- 2002 Approbation Zahnmedizin, Hamburg
- 2002-2003 Assistenzzahnarzt MKG-Chirurgie
- 2003 Promotion zum Dr. med. dent.
- Seit 2003 Praxispartnerschaft mit Dr. Rainer Lohmann, Bremen
- Seit 2005 Tätigkeitsschwerpunkt Implantologie
- 2007 Master of Science in Implantologie
- Seit 2007 Referent bei nationalen und internationalen Veranstaltungen und Kongressen
- Seit 2015 durch die ZÄK anerkannter Spezialist für Implantologie
- Autor nationaler und internationaler Veröffentlichungen
- Mitglied der DGOI, DGZI und DGI

- **mail@dr-arnd-lohmann.de**
- **www.dr-arnd-lohmann.de**

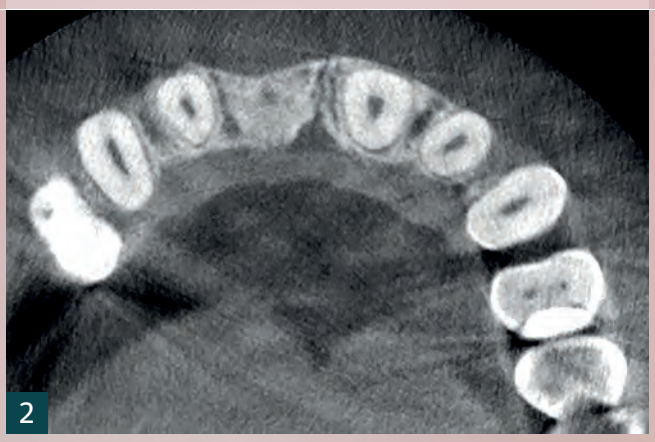

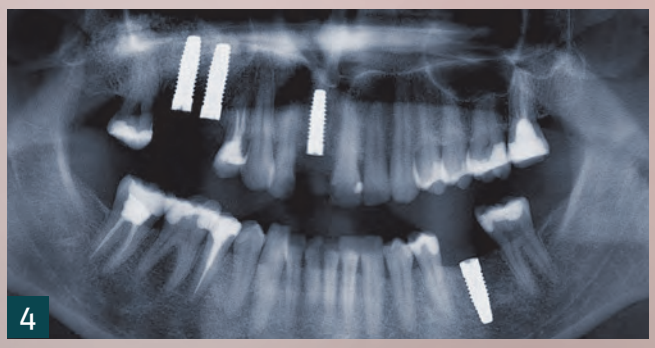

Vollkeramische Implantatsysteme können insbesondere für Patienten, die aufgrund einer verstärkten immunologischen Abwehrreaktion auf Titanoxid ein statistisch erhöhtes Risiko eines Titanimplantatverlustes tragen, eine Alternative darstellen. Allerdings sind nicht alle zur Verfügung stehenden vollkeramischen Implantatsysteme den Titan-Alternativen ebenbürtig. Betrachtet man die prothetischen Versorgungsmöglichkeiten, unterscheiden sich die vollkeramischen Systeme, wie etwa bei der Auswahl an Aufbauteilen oder aufgrund von Limitationen durch die Implantat-Aufbau-Verbindung.

Fallbericht

Der hier vorgestellte Fall zeigt eine bei Behandlungsbeginn 38 Jahre alte Patientin, Nichtraucherin, mit gutem Allgemeinzustand und guter Mundhygiene. Um eine optimale Therapiesicherheit zu gewähren, führte die Hauszahnärztin vor Therapiebeginn einen Titan-Stimulationstest und einen Entzündungs-Prädispositionstest durch (IMD Berlin). Das Ergebnis zeigte einen Entzündungsgrad 3, was einem 3,8-fach gesteigerten Risikos eines Titanimplantatverlustes entspricht. Daher wurde zur Versorgung auf ein vollkeramisches Implantatsystem zurückgegriffen (Zeramex XT, Dentalpoint AG). Die vorliegende Fallbeschreibung konzentriert sich auf regio 11 (Abb. 1). Klinisch ist initial eine leichte vestibuläre Resorption erkennbar. Nach röntgenologischer dreidimensionaler Analyse mittels DVT (Abb. 2) und 3D-Knochenrekonstruktion (Abb. 3) wurde der Therapieverlauf anhand der Restknochenbreite von 5,3 mm geplant. Grunder führte 2005 aus, dass der Knochen auf der vestibulären Seite mindestens 2 mm, besser 4 mm breit sein sollte [1] und palatinal mindestens 2 mm Knochen anzustreben sind. Um ein ausreichend dimensioniertes Zeramex XT Implantat (RB Ø 4,2 mm) zu inserieren, wurde also zunächst ein Knochenaufbau (GBR) mit einer nicht resorbierbaren titanverstärkten dPTFE-Membran (Cytoplast, Osteogenics) ausgeführt. Als Augmentationsmaterial diente eine Mischung aus autologem Knochen,

1 Präoperative intraorale Situation. Die vestibuläre Resorption ist gut erkennbar.

2 Auch radiologisch ist das Knochendefizit gut sichtbar.

3 Präoperative, radiologische Situation als 3D-Rekonstruktion.

4 Postoperatives OPG mit vier inserierten zweiteiligen Keramikimplantaten (Zeramex XT).

5

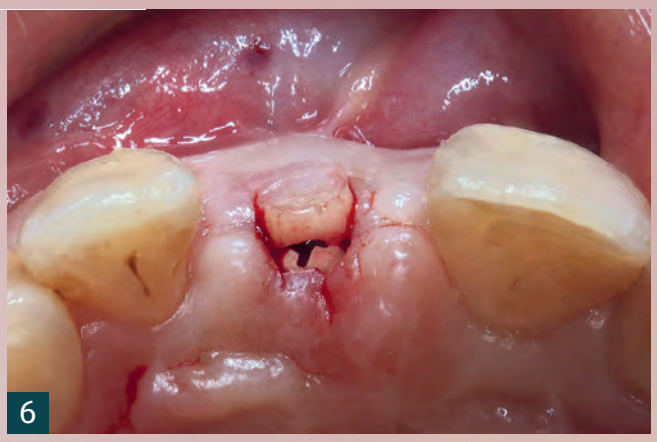
6

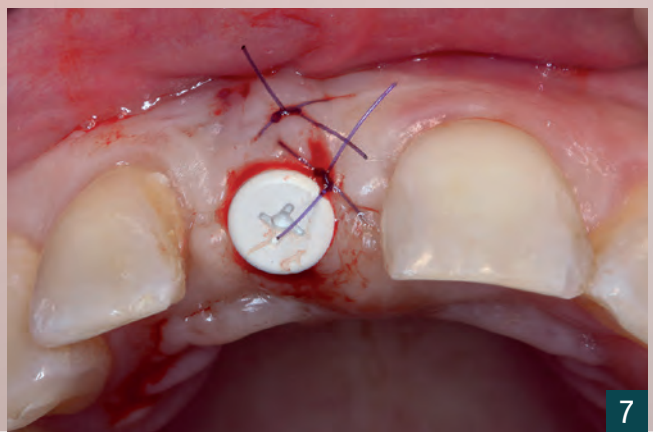
7

8

gewonnen von der Linea obliqua des Unterkiefers, und bovinem Hydroxylapatit (Bio-Oss, Geistlich Biomaterials) im Verhältnis 1:1. Zur Vermeidung einer Wunddehiszenz wurde die Membran vor dem Wundschluss mit einer Kollagenmembran (Bio-Guide, Geistlich Biomaterials) abgedeckt. Zeitgleich wurde in Region 15/16 ein Sinuslift mit einer Mischung aus Knochen und bovinem Hydroxylapatit in grober Körnung durchgeführt.

Nach einer siebenmonatigen Heilungszeit zeigte sich eine Verbreiterung des anterioren Knochens auf 8,3 m. Die vier Keramikimplantate (4,2 mm, Zeramex XT) konnten wie geplant gesetzt werden (Abb. 4).

Zur Verbreiterung der keratinisierten Schleimhaut diente eine Vestibulumplastik mit einem freien Schleimhauttransplantat und einer Mucograft Matrix (Geistlich Biomaterials). Dazu wurde am Übergang von der Mucosa zur keratinisierten Schleimhaut inzidiert und die Mucosa dünn unterminiert. Nach einer Strecke von ca. 5 mm wurde die Schnittrichtung in Richtung Periost geändert. Bei Erreichen des Periosts wurde es über ca. 3 mm freigelegt und ein dünnes freies Schleimhauttransplantat als Begrenzung zur keratinisierten Schleimhaut aufgenäht. Das exponierte Bindegewebe wurde mit einer Mucograft Matrix abgedeckt (Abb. 5)[3]. Abbildung 6 zeigt das postoperative Ergebnis und die Vorbereitung zur Freilegung des Implantates mittels einer Rolllappentechnik. Hierzu wird das Gewebe oberhalb des Implantates deepithelialisiert und dann halbmondförmig dem Implantat folgend palatinal inzidiert. Das nun vestibulär noch verbundene, deepithelialisierte Gewebestück wird vom Implantat gelöst. Ein Gewebetunnel wird nach vestibulär unter die ortsständige keratinisierte Schleimhaut präpariert, in dem das zuvor gebildete Gewebestück eingeschlagen wird. Die Fixation erfolgt durch wenige Nähte und das Einbringen des Gingivaformers. Die Volumenzunahme auf der vestibulären Seite ist gut erkennbar (Abb. 7).

Nach der Einheilphase erschien die Patientin bei der Hauszahnärztin (Abb. 8). Zur Herstellung individueller Aufbauteile wurde die intraorale Situation mit den kompatiblen Scankörpern (Zeramex XT) (Abb. 9) digital erfasst (Primescan, Dentsply Sirona). Die Verschraubung des individuellen Aufbaus erfolgt ebenfalls metallfrei mit einer karbonverstärkten Schraube aus Hochleistungskunststoff (Zeramex Vicarbo) (Abb. 10). Nach Eingliederung der definitiven Versorgung ergibt sich ein für die Patientin zufriedenstellendes und langfristig sicheres Gesamtergebnis (Abb. 11, 12).

Diskussion

Im vorliegenden Fallbericht wird ein teilbezahnter Kiefer mit einem zweiteiligen vollkeramischen Implantatsystem mit

5 Zustand unmittelbar nach der Vestibulumplastik. Das freie Schleimhauttransplantat ist apikal der Mucograft Matrix gut erkennbar.

6 Sechs Wochen später wird der Bereich über dem Implantat (Zeramex XT RB Ø 4,2 mm) freigelegt.

7 Die Volumenzunahme des vestibulären Gewebes nach der Freilegung mit Rolllappentechnik ist gut erkennbar.

8 Zustand beim Aufsuchen der Hauszahnärztin.

9

10

11

12

metallfrei geschraubter Abutmentverbindung versorgt. Die Handhabung, das Vorgehen und die Suprastruktur entsprechen der von zweiteiligen Titanimplantaten. Neben den bekannten Standardaufbauteilen bietet das vorgestellte System die Möglichkeit über intraorale oder extraorale Scans vollindividuelle Aufbauteile durch den Hersteller anfertigen zu lassen (Zeramex Digital Solutions). Die geschraubte Abutmentverbindung erlaubt problemlos ein späteres Tauschen der Aufbauelemente zur Anpassung an eine veränderte prothetische Situation.

Allerdings sind geringere Durchmesser eingeschränkt verfügbar. Materialbedingt muss mindestens der Durchmesser 4,12 mm für Prämolaren, obere mittlere Schneidezähne und Eckzähne verwendet werden. Das neuerdings erhältliche Small Base Implantat (Zeramex XT SB Ø 3,5 mm) ist für laterale Oberkieferschneidezähne und die Unterkieferfront indiziert.

Zusammenfassung

Aufgrund der hohen Therapiesicherheit haben sich implantatgetragene Versorgungen mit festsitzendem und herausnehmenbarem Zahnersatz als Standardversorgungskonzept etabliert. Es konnte jedoch gezeigt werden, dass die Erfolgsquote je nach Patientengruppe unterschiedlich hoch ist. Da immunologische Reaktionen von Patienten auf das Implantatmaterial Titan in einigen Fällen ein störender Faktor für den Erfolg sein können [2], muss es das Ziel sein, bewährte vollkeramische Implantatsysteme als Alternative zum Titanimplantat zu etablieren.

Ich bedanke mich bei dem Team von Praxis Dr. Kerstin Waldmann, www.dr-kerstin-waldmann.de in Bremen, für die gute Zusammenarbeit.

Scan mich!

LITERATUR
zu dieser Publikation

9 Intraoral verschraubter Scanbody.

10 Individuelles Abutment (Zeramex Digital Solutions) in situ.

11 Eingegliederter Zahnersatz.

12 Im seitlichen Profil fügt sich die definitive Versorgung harmonisch in den Zahnbogenverlauf ein.